



**Paciente:** BRITAIN BORDER CHIVAS REGAL    **Espécie:** Canino    RG/GOA/18/02184  
**Nascimento:** 29 / 10 / 2018    **Raça:** Border Collie    **Sexo:** M  
**Tutor:** Thais Cristina Machado Moreira  
**Microchip:** 963007000648283 D748694  
**Data da realização:** 01 / 07 / 2020.

---

## RESULTADO

**Região solicitada – cotovelo direito.**

**Posições radiográfica – CrCa / ML / ML-Flx / Obliquas 30°.**

### **Comentários:**

Côndilos do osso úmero apresentando imagens e anatomia dentro da normalidade radiográfica.  
Côndilos do osso rádio apresentando imagens e anatomia dentro da normalidade radiográfica.  
Olecrano da ulna apresentando imagens e anatomia dentro da normalidade radiográfica.  
Processos coronóides da ulna com margem lisa e uniforme.  
Espaço articular úmero-radio-ulnar com espessura e radiolucência normais.  
Processo ancôneo com margem lisa e uniforme.  
Trabeculação metafisária distal de úmero e proximal de rádio com padrão preservado.

### **Conclusões:**

Dentro da normalidade.

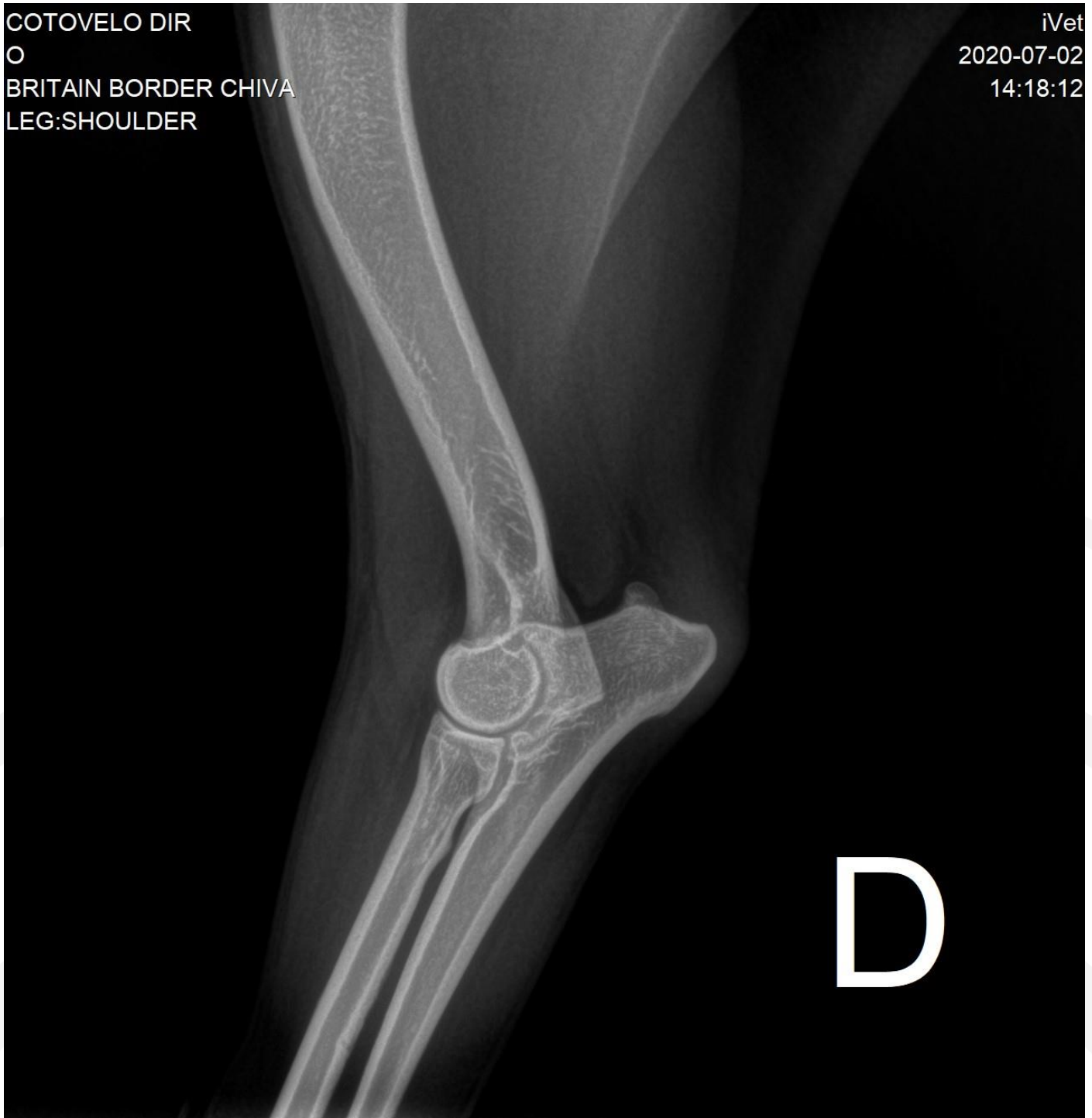
**Dr. Paulo Paro CRMV 6955 - MG**  
**Médico Veterinário - Radiologista**

**NOTA IMPORTANTE - O relatório radiológico é resultado da impressão dos achados do exame realizado, não sendo uma conclusão absoluta. A interpretação pode variar com novas informações sobre o estado do paciente, com a evolução deste ou com o aprofundamento da investigação diagnóstica.**



COTOVELO DIR  
O  
BRITAIN BORDER CHIVA  
LEG: SHOULDER

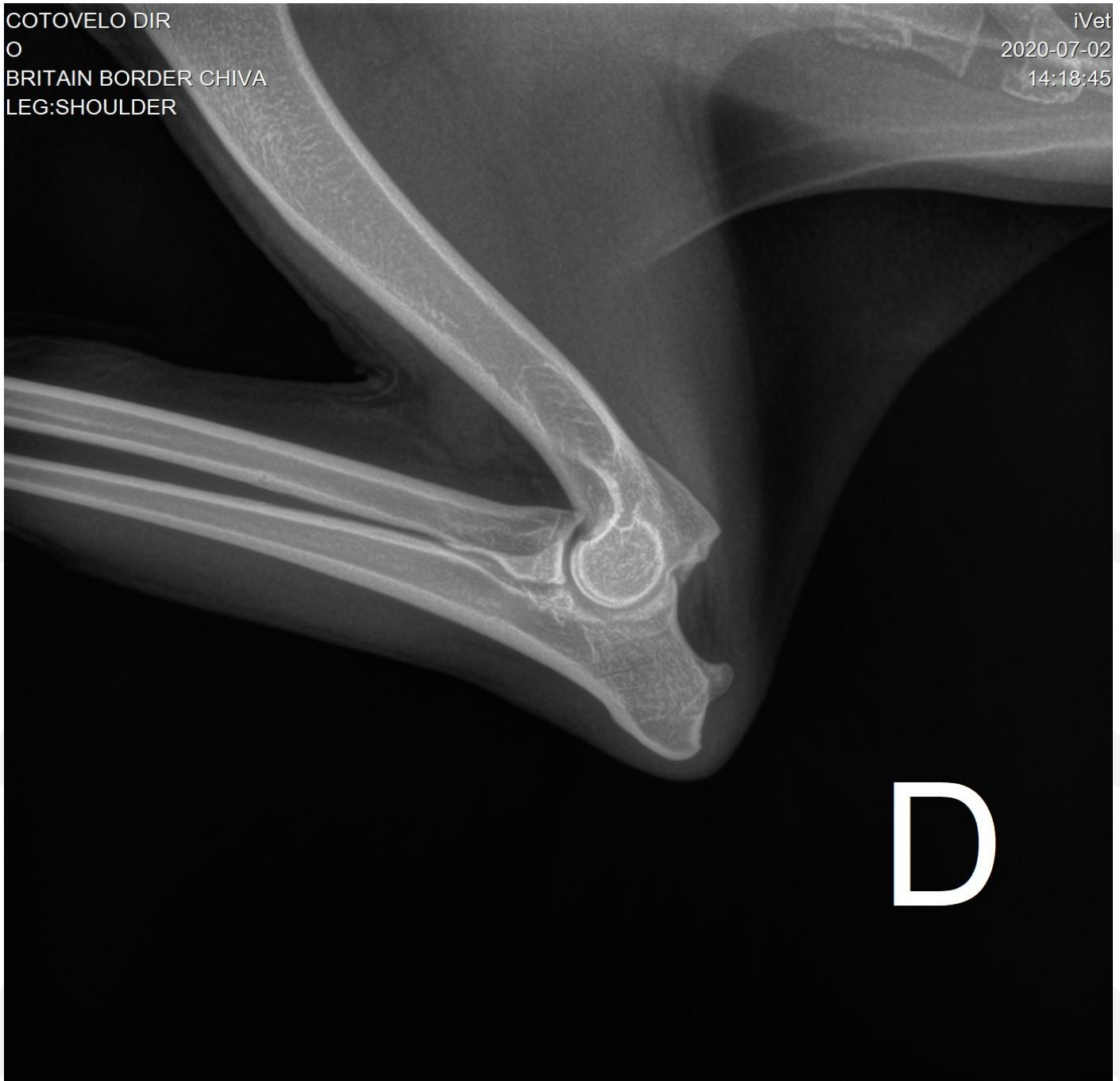
iVet  
2020-07-02  
14:18:12





COTOVELO DIR  
O  
BRITAIN BORDER CHIVA  
LEG: SHOULDER

iVet  
2020-07-02  
14:18:45





COTOVELO DIR

O

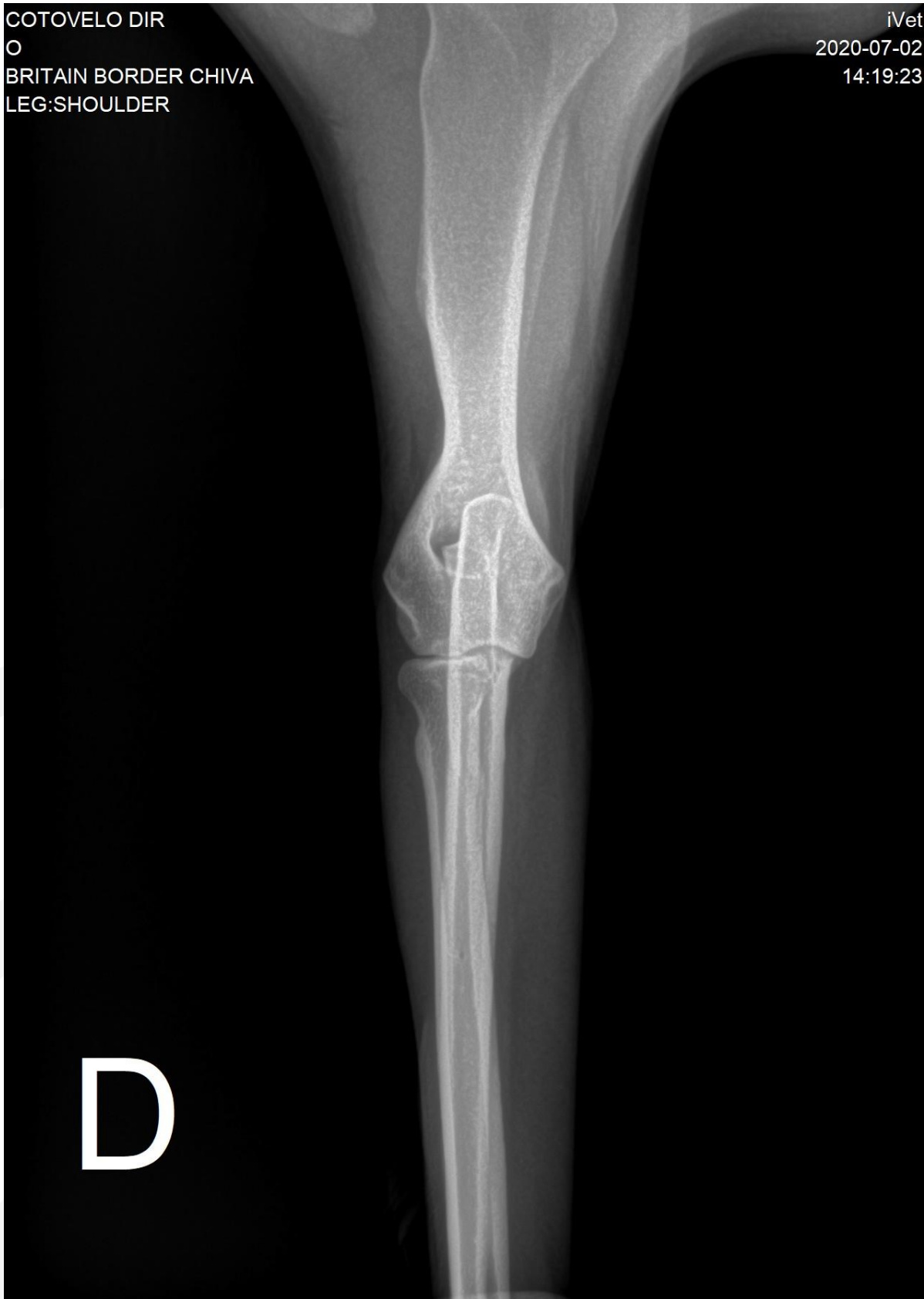
BRITAIN BORDER CHIVA

LEG: SHOULDER

iVet

2020-07-02

14:19:23



D



COTOVELO DIR

O

BRITAIN BORDER CHIVA

LEG:SHOULDER

iVet

2020-07-02

14:19:52

D



COTOVELO DIR

O

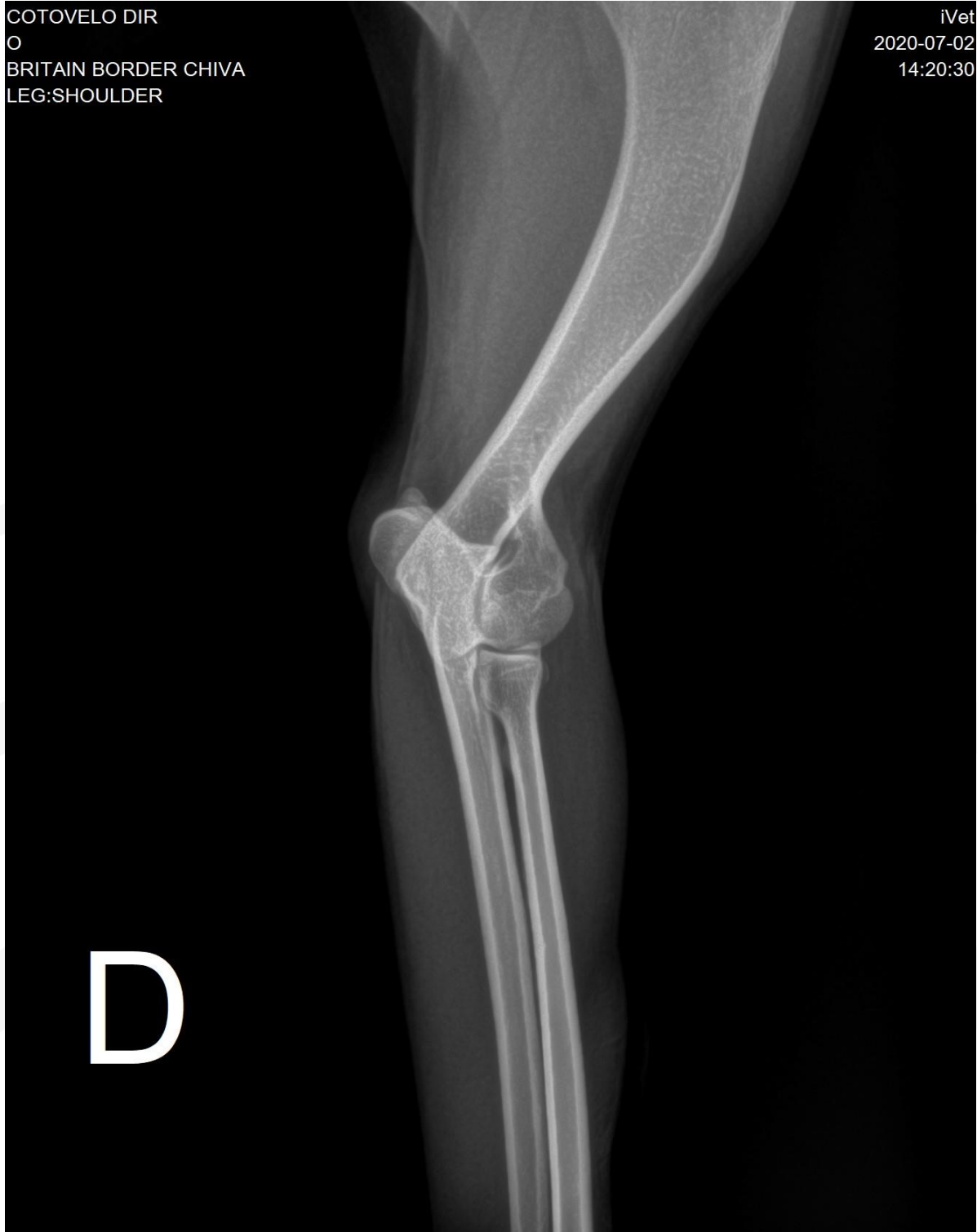BRITAIN BORDER CHIVA

LEG: SHOULDER

iVet

2020-07-02

14:20:30



D